

## **El remodelado óseo y la microarquitectura por tomografía de alta resolución**

Categoría: Casos clínicos interactivos

Publicado: Miércoles, 20 Julio 2016 17:53

Escrito por: Valeria Caacupe

Visitas: 17953

---


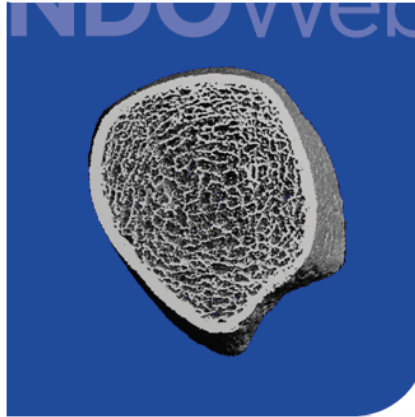
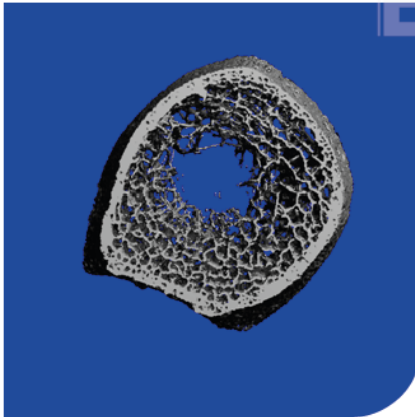
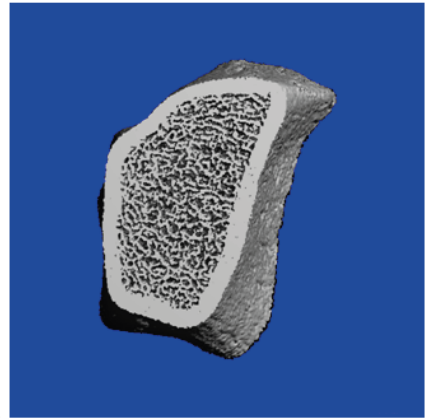

Imágenes comparativas de remodelado óseo elevado, normal y disminuido

Categoría: Casos clínicos interactivos

Publicado: Miércoles, 20 Julio 2016 17:53

Escrito por: Valeria Caacupe

Visitas: 17953



Mujer de 58 años post menopáusica  
Osteoporosis severa y fractura vertebral

## REMODELADO ÓSEO ELEVADO

Microarquitectura ósea:

- Disminución del volumen óseo trabecular por pérdida en el número y en el grosor de las trabéculas.
- A nivel cortical se observa disminución de la densidad secundario a un aumento en la porosidad cortical.

Mujer de 30 años pre-menopáusica  
Sana

## REMODELADO ÓSEO NORMAL

Microarquitectura ósea:

- Densidad y volumen óseo trabecular preservados con tramado homogéneo.
- Cortical con volumen y espesor conservados.

Hombre de 25 años  
Hipoparatiroidismo

## REMODELADO ÓSEO DISMINUIDO

Microarquitectura ósea:

- Densidad ósea volumétrica trabecular y cortical con valores mayores a los esperados.
- Se observa cortical engrosada y más densa.

## El remodelado óseo y la microarquitectura por tomografía de alta resolución

Categoría: Casos clínicos interactivos

Publicado: Miércoles, 20 Julio 2016 17:53

Escrito por: Valeria Caacupe

Visitas: 17953

---

**¿Quiere saber más sobre la tomografía ósea de alta resolución?**

[Evaluación de la microarquitectura ósea mediante tomografía computada periférica de alta resolución \(HR-pQCT\). Aplicaciones clínicas. Bone microarchitecture assessment by high resolution peripheral computerized tomography. Clinical applications.](#)