

Nódulos tiroideos: ¿Cuál es el mejor tratamiento ablativo?

Categoría: Publicaciones destacadas

Publicado: Martes, 30 Noviembre -0001 00:00

Escrito por: Sofia

Visitas: 3649

El uso de procedimientos de ablación guiados por ecografía para el tratamiento de nódulos benignos y malignos está aumentado y se basan en el uso de altas temperaturas, agentes químicos o la electricidad.

Choice in Ablative Therapies for Thyroid Nodules

Elección de terapias ablativas para nódulos tiroideos

Q. Lina Hu y Jennifer H. Kuo, Journal of the Endocrine Society, 2023

Puntos de interés:

En la actualidad, el paradigma del tratamiento de los nódulos tiroideos benignos y malignos se ha modificado con el advenimiento de nuevas técnicas de ablación. Las mismas son analizadas en esta revisión en cuanto a sus indicaciones, resultados y complicaciones.

Resumen:

Los procedimientos de ablación guiados por ecografía han ganado popularidad y ofrecen muchas ventajas comparadas con la cirugía tradicional para nódulos tiroideos. Muchas tecnologías están disponibles, siendo las técnicas de ablación térmica las más populares en la actualidad, si bien otras técnicas no térmicas como crioablación y electroporación están ganando interés. El objetivo de esta revisión es proveer una revisión de cada terapia ablativa disponible en la actualidad y sus aplicaciones en sus variadas indicaciones clínicas.

Comentario:

El uso de procedimientos de ablación guiados por ecografía para el tratamiento de nódulos benignos y malignos ha sido introducido hace 3 décadas. Estas técnicas utilizan las altas temperaturas, agentes químicos o la electricidad. La ablación térmica es la más utilizada, y se basa en generar un incremento de la temperatura tisular local, ocasionando un daño irreversible. Dentro de ésta, las técnicas se diferencian en la fuente de energía y consisten en ablación por radiofrecuencia (RFA), ablación laser (LA), ablación por microondas (MWA) y ecografía focalizada de alta intensidad (HIFU). Por otra parte, dentro de las terapias ablativas no térmicas se encuentran la ablación química (etanol), la crioablación y la electroporación.

Nódulos tiroideos: ¿Cuál es el mejor tratamiento ablativo?

Categoría: Publicaciones destacadas

Publicado: Martes, 30 Noviembre -0001 00:00

Escrito por: Sofia

Visitas: 3649

Indicaciones:

- Nódulos benignos: presión, síntomas cosméticos, nódulos autónomos. Se requieren 2 punciones tiroideas con citologías benignas para indicar el procedimiento
- Nódulos malignos: microcarcinomas papilares, recurrencias (en pacientes con comorbilidades o una localización nodular que contraindique la cirugía)
- Nódulos indeterminados: **No** están indicadas estos procedimientos

Procedimiento:

- Previo: Ecografía (evaluando diámetros nodulares, volumen, vascularización, características y referencias anatómicas), evaluación de la voz y laringoscopia (en aquellos con disfonía o nódulos cercanos a estructuras críticas)
- Durante: Se realiza en forma ambulatoria, con anestesia local (salvo para la HIFU cuya anestesia es general). Se utiliza además dextrosa al 5% para separar la tiroides de las estructuras adyacentes vulnerables. El procedimiento es monitoreado por ecografía.
- Posterior: Evaluación clínica y ecográfica posterior para detectar complicaciones y definir el área ablacionada. Se realiza compresión con frío y se indican analgésicos. Luego se realizan controles clínicos, bioquímicos y de imágenes a los 3, 6-12 y luego de los 12 meses.

Ablación por radiofrecuencia (RFA)

Utiliza corriente eléctrica para producir calor, llevando a la necrosis por coagulación. La aguja ingresa por vía transistmica, y se utiliza la técnica de "moving shot", moviendo la sonda hacia adelante y hacia atrás a través de la guía ecográfica. La necrosis ocasionada por el calor se visualiza como cambios hiperecogénicos por ecografía. El procedimiento dura entre 15-40 minutos.

Nódulos tiroideos: ¿Cuál es el mejor tratamiento ablativo?

Categoría: Publicaciones destacadas

Publicado: Martes, 30 Noviembre -0001 00:00

Escrito por: Sofia

Visitas: 3649

Resultados:

¼ Nódulos benignos no funcionantes: Se alcanza una reducción de volumen del 80,3% a 3 años. La tasa de complicaciones reportada es del 4,6%, siendo las complicaciones mayores como lesión del nervio laríngeo, del braquial o cambios en la voz del 1,3%. Esta técnica es más efectiva para nódulos de bajo volumen (< 10 mL). En comparación a la cirugía, los pacientes que realizan RFA tienen mejor calidad de vida, no presentan alteración de la función tiroidea y tienen menos complicaciones.

¼ Nódulos autónomos: La normalización de la función tiroidea es tan variable como entre el 24-86% y este objetivo se alcanza más fácilmente cuánto más pequeño es el nódulo a tratar. En comparación al radioyodo, la RFA logra mayor reducción del volumen nodular y mayores tasas de eutiroidismo.

¼ Microcarcinoma papilar: En un metaanálisis de 11 estudios se observó una reducción del volumen nodular promedio del 99,3% y una desaparición completa del 65,2%. Comparándola con la lobectomía, no hubo diferencias entre ésta y la RFA en progresión tumoral, metástasis ganglionares y persistencia de enfermedad a 5 años.

¼ Cáncer recurrente: Para evitar las complicaciones de la una segunda cirugía, la RFA logra la desaparición de enfermedad entre el 68%-93%. Esta técnica ocasiona menos complicaciones en comparación a la cirugía y sin diferencias en las tasas de sobrevida libres de recurrencia. A 5 años de seguimiento, se ha logrado a una reducción promedio del volumen del 99,5% y una desaparición del 91,3%.

Ablación laser (LA)

Utiliza un haz de energía lumínica que llega al sitio a tratar por una fibra óptica por vía transístmica o a través del eje longitudinal. El procedimiento es guiado por ecografía. La luz se convierte en calor, llevando a necrosis por coagulación. En comparación a otras técnicas de ablación térmica, es la que aporta menor energía al sitio a ablacionar, lo cual la convierte en una de las más seguras. El procedimiento dura entre 15-30 minutos.

Resultados:

¼ Nódulos benignos no funcionantes: Logra una reducción del 45,5% del volumen nodular a 3 años. Se ha visto un 2,4% de complicaciones, siendo las mayores del 1,8% incluyendo cambios en la voz, lesión del nervio laríngeo y formación de pseudo quistes. Es una técnica más efectiva en nódulos mixtos o espongiiformes en relación con nódulos

Nódulos tiroideos: ¿Cuál es el mejor tratamiento ablativo?

Categoría: Publicaciones destacadas

Publicado: Martes, 30 Noviembre -0001 00:00

Escrito por: Sofia

Visitas: 3649

sólidos.

¼ Nódulos autónomos: No hay diferencia en relación con el radioyodo en la reducción del volumen nodular con LA, pero con esta técnica sólo se logra normalizar la TSH en el 50% de los casos.

¼ Microcarcinoma papilar: En un metaanálisis se reporta una reducción del volumen del 88,6% y una desaparición del 48,7% de las lesiones tratadas. En un estudio de seguimiento a 10 años se reporta una tasa de desaparición del 100% a 12 meses, siendo los únicos focos vistos aquellos no tratados.

Ablación por microondas (MWA)

Utiliza un campo electromagnético que genera microondas que convierten energía cinética en calor. Utiliza la guía ecográfica y tiene una duración de 10-20 minutos.

Resultados

¼ Nódulos benignos no funcionantes: Logra una reducción del volumen nodular a 12 meses del 88,6%, con una tasa de complicaciones del 52,4%, siendo mayores el 4,8%. En comparación a la cirugía, esta técnica tiene menores costos y complicaciones.

¼ Nódulos autónomos: Esta técnica no ha sido estudiada en estos nódulos, sin embargo, se postula podría ser útil combinada con yodo.

¼ Microcarcinoma papilar: En un metaanálisis se describe una tasa de reducción de volumen del 95,3% y una desaparición total del 56,5% de las lesiones.

Ecografía focalizada de alta intensidad (HIFU)

Es una técnica completamente no invasiva, dado que *no requiere de colocación de aguja* que utiliza ondas sonoras de alta intensidad a través de las cuales se produce energía. Su duración es de 45 a 60 minutos.

Resultados:

¼ Nódulos benignos no funcionantes: la reducción nodular reportada varía entre un 48,8% y un 68,9%. No se describen complicaciones mayores.

¼ Nódulos autónomos: Comparativamente con el radioyodo, la HIFU logra menor resolución del hipertiroidismo con una reducción del volumen

Nódulos tiroideos: ¿Cuál es el mejor tratamiento ablativo?

Categoría: Publicaciones destacadas

Publicado: Martes, 30 Noviembre -0001 00:00

Escrito por: Sofia

Visitas: 3649

nodular similar.

Ablación con etanol

Se utiliza en nódulos predominantemente quísticos, ocasionando deshidratación celular y necrosis por coagulación. También el etanol lesiona el endotelio vascular, ocasionando isquemia, por lo cual sería de utilidad en lesiones vascularizadas. Primero se suele aspirar el contenido quístico del nódulo y luego se inyecta el etanol. La reducción de volumen lograda con esta técnica ronda entre el 46% y el 97%.

Otras técnicas:

- **Crioablación:** Utiliza fluidos fríos como nitrógeno o argón y ocasiona necrosis celular. Aún esta técnica ha sido poco probada en el tratamiento de nódulos tiroideos. Existe un trabajo retrospectivo de 10 pacientes tratados con crioablación por recurrencia de cáncer papilar con una reducción promedio del volumen del 88%.
- **Electroporación:** Consiste en la permeabilización de las membranas celulares con pulsos eléctricos. Por ahora sólo hay reportes de casos.

Conclusiones: Las técnicas de ablación guiadas por ecografía ofrecen ventajas respecto a la cirugía tales como menos complicaciones, no requieren anestesia, menor tiempo de estadía hospitalaria y preservación de la función tiroidea. Esto permite ofrecerles a los pacientes una alternativa no quirúrgica en muchos casos, cambiando el algoritmo de tratamiento de la patología nodular tiroidea.

Algoritmos propuestos para el tratamiento de nódulos tiroideos:

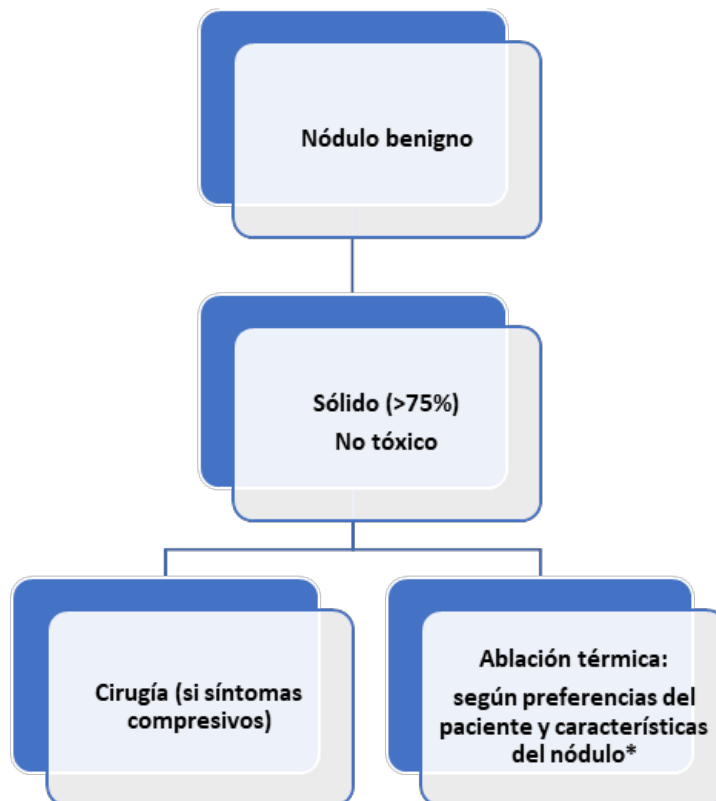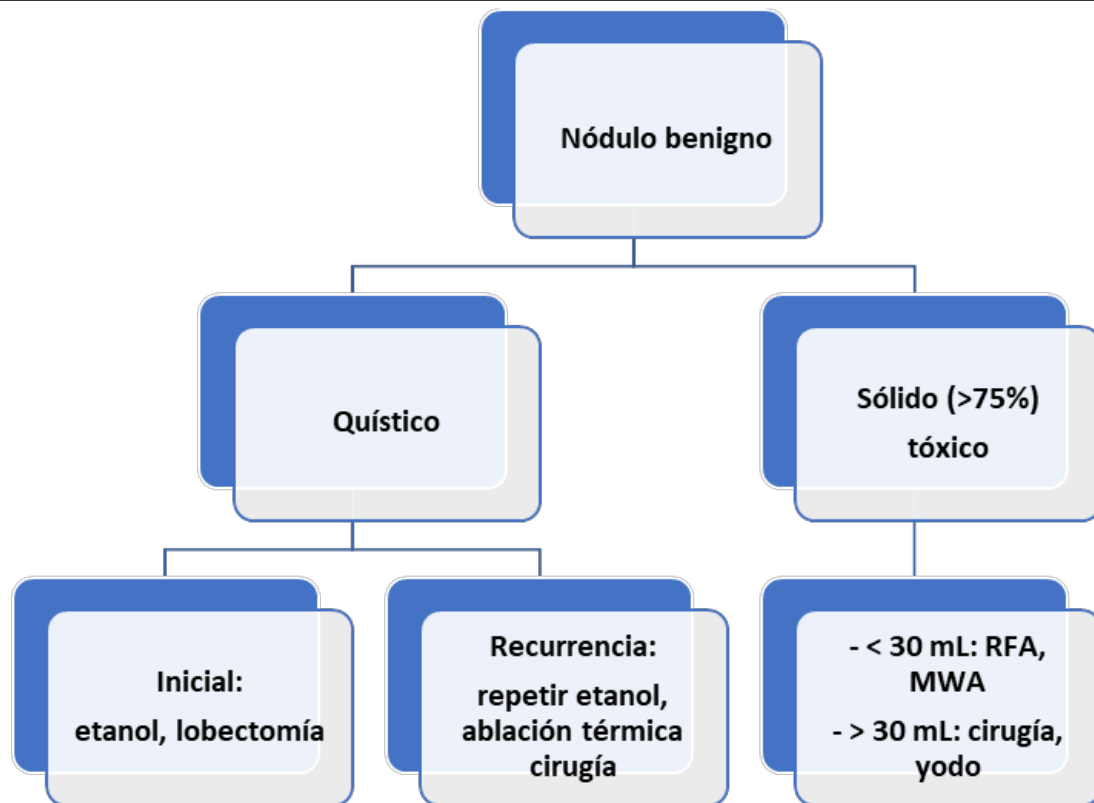
Nódulos tiroideos: ¿Cuál es el mejor tratamiento ablativo?

Categoría: Publicaciones destacadas

Publicado: Martes, 30 Noviembre -0001 00:00

Escrito por: Sofia

Visitas: 3649



Si muy vascularizado: MWA

Nódulos tiroideos: ¿Cuál es el mejor tratamiento ablativo?

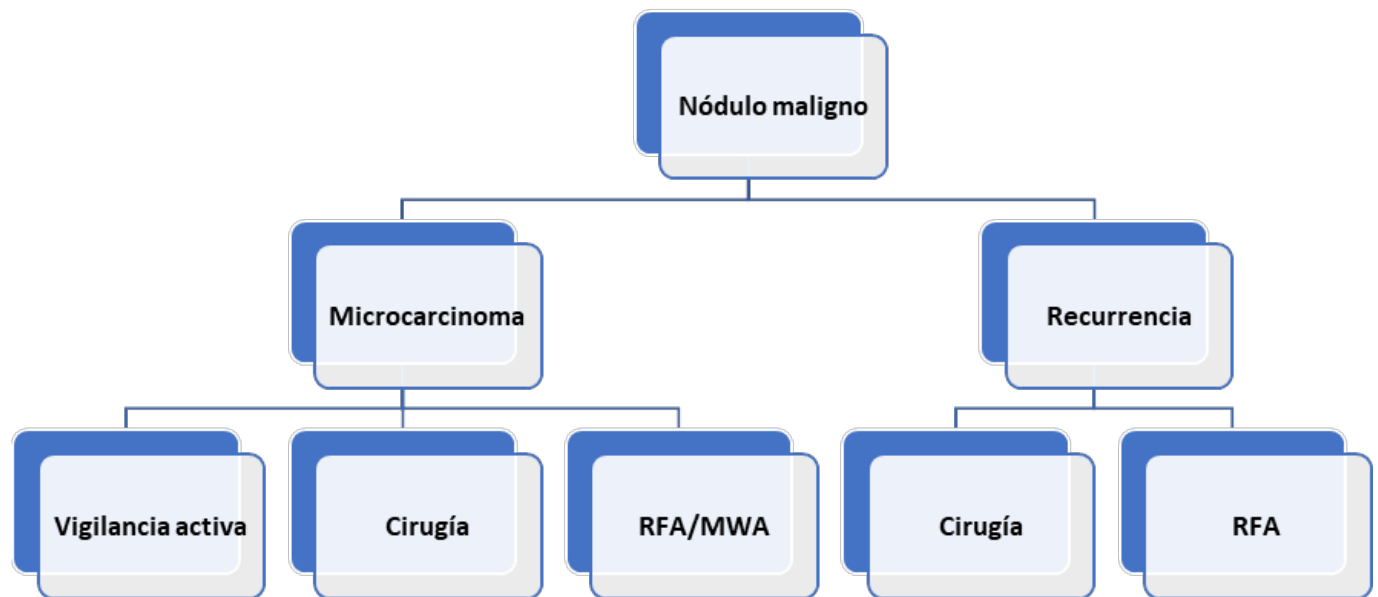
Categoría: Publicaciones destacadas

Publicado: Martes, 30 Noviembre -0001 00:00

Escrito por: Sofia

Visitas: 3649

- Si es > 30 mL: RFA, MWA
- Si cercano a estructuras vecinas: RFA



Abreviaturas: RFA= Ablación por radiofrecuencia; MWA= Ablación por microondas

Copyright 2023. Endoweb.net